

LOS LIGAMENTOS DE LA RODILLA

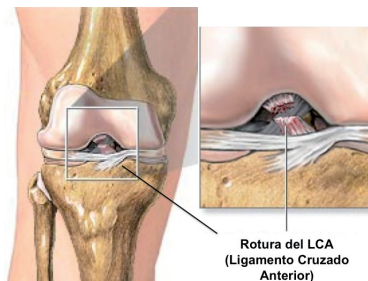
Después de la lesión de Ricky Rubio o la de Canales el pasado jueves, que han tenido una rotura del ligamento cruzado anterior de la rodilla, voy a explicar de una manera sencilla la anatomía de los cuatro principales ligamentos de la rodilla. Aunque mediáticamente solo oímos hablar de esta lesión (la rotura del ligamento cruzado anterior) cuando le ocurre a algún deportista de élite, es muy frecuente en nuestros campos de fútbol, rugby, canchas de baloncesto, balonmano, pistas de esquí y un largo etcétera.

La rodilla tiene cuatro ligamentos fundamentales que son el LCA (ligamento cruzado anterior), el LCP (ligamento cruzado posterior), el LLI (ligamento lateral interno) y el LLE (ligamento lateral externo). Solo el LCA y el LCP están dentro de la articulación y pueden ser operados mediante artroscopia (cirugía mínimamente invasiva apoyada con visión gracias a una óptica-cámara que se introduce en la articulación). Las lesiones de los LLI y LLE solo se pueden operar de la forma tradicional, con cirugía abierta y no con artroscopia.

La articulación de la rodilla tiene en su parte superior el fémur y en la inferior la tibia. Entre estos dos huesos se encuentran los meniscos, una especie de almohadillas. Si no fuera por los ligamentos, el fémur y la tibia se desplazarían el uno respecto al otro y no se mantendría la estabilidad de la rodilla. Por eso los cuatro ligamentos van desde la tibia hasta el fémur y estabilizan la rodilla.

Los ligamentos laterales se encuentran a los lados de la rodilla y van desde el fémur a la tibia, cada uno en su correspondiente lado; el lateral interno en el lado de la rodilla al que está junto a la otra rodilla y el lateral externo en el lado de fuera. Son más frecuentes las lesiones del LLI, porque es más frecuente una lesión en valgo (la rodilla hacia dentro y el pie hacia fuera) con elongación o rotura de este ligamento.

Los ligamentos cruzados se cruzan el uno con el otro formando una especie de X dentro de la rodilla, uno de ellos se cruza por delante (cruzado anterior) y el otro se cruza por detrás (cruzado posterior), al igual que si hiciéramos una X con dos cuerdas, siempre habría una que se cruzaría por delante de la otra. Siguiendo el ejemplo de ambas cuerdas, imaginemos que una de ellas (cruzado anterior) va desde la parte antero-interna de la tibia, hasta la parte postero-externa del fémur y por lo tanto evita que la tibia se desplace hacia delante; por otro lado, el cruzado posterior se cruza por detrás y va desde la parte postero-externa de la tibia hasta la parte antero-interna del fémur y evita que la tibia se desplace hacia atrás.



Cuando se produce una rotura de alguna de estas estructuras en un deportista la indicación quirúrgica es casi inevitable, al tratarse de un paciente joven con unos requerimientos biomecánicos y de estabilidad del 100% para su actividad deportiva.



Dr. Emilio L. Juan García
Médico Especialista en Cirugía Ortopédica y Traumatología
www.larodilla.es